ECOS TACFA
INSTRUCTIONS POUR LE/LA CANDIDAT.E

Contexte :

Vous êtes interne aux urgences.

Vous recevez la patiente, Mme X, âgée de 75 ans, adressée par son médecin traitant pour une arthrite du genou droit et du poignet gauche à horaire inflammatoire depuis 10 jours.

Paramètres vitaux : fréquence cardiaque à 145 bpm, apyrétique, normotendue

Antécédents :

- SCA ST- en avril 2021. Stent sur l'IVA.
- Hypertension artérielle
- Arthrose avec pose de prothèse totale de hanche gauche en mai 2023
- Appendicectomie

Traitements :

- Kardegic 75 mg
- Atorvastatine 20 mg
- Hydrochlorothiazide 25 mg

Vous avez accès à 6 examens complémentaires demandés par le médecin traitant.

Consignes :

Vous avez 8 minutes pour :

- Décrire et interpréter les documents à votre disposition
- Donner le diagnostic complet le plus probable
- Proposer les premiers éléments de prise en charge immédiate

Attention : Vous avez 8 minutes incluant la lecture de ces consignes. Au signal sonore, passez à la station suivante.

Il s'agit d'une station sans patient standardisé et sans professionnel de santé standardisé.

Examens complémentaires demandés par le médecin traitant de Mme X

1/ Bilan biologique de Mme X :

- NFS sans particularité
- CRP à 2,2 mg/l
- EPS sans particularité
- Calcémie corrigée à 2.8 mmol/l
- Bilan hépatique sans particularité
- Créatinine à 56 µmol/L soit un DFG à 96 ml/min/m²
- 25-OH vitamine D à 32 ng/ml (norme : > 30 ng/ml)
- PTH à 120 ng/l (norme : 20-90 ng/l)
- TSH à 2.5 mUI/l
- Ferritine à 150 µg/l

2/ Genoux de Mme X :

3/ Poignet gauche de Mme X :

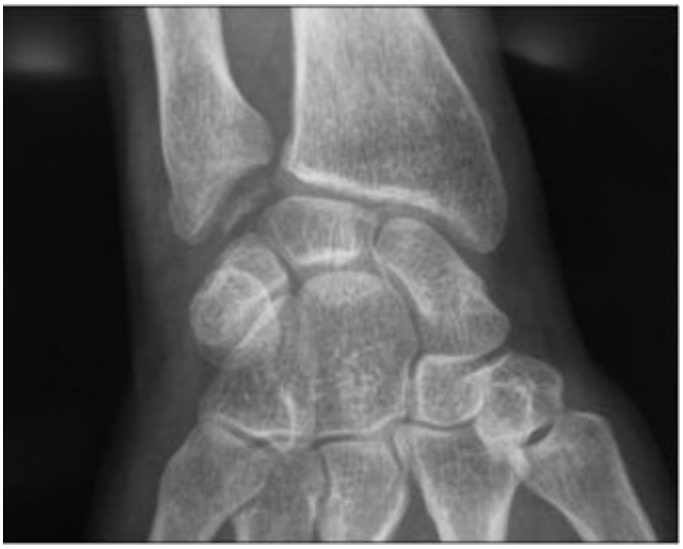

4/ ECG de Mme X :

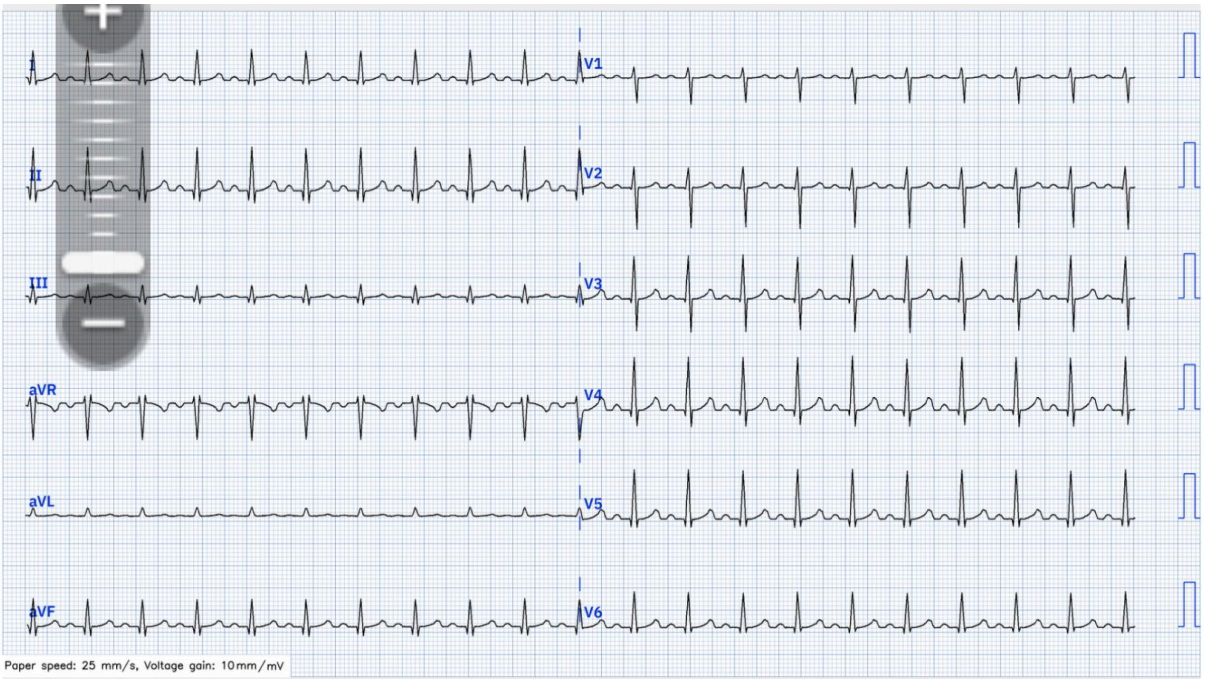

5/ Compte-rendu de l’échographie des parathyroïdes de Mme X :

Nodule hypoéchogène centimétrique accolé au bord postérieur du lobe thyroïdien inférieur gauche. Aspect compatible avec un adénome parathyroïdien P3 inférieur gauche.

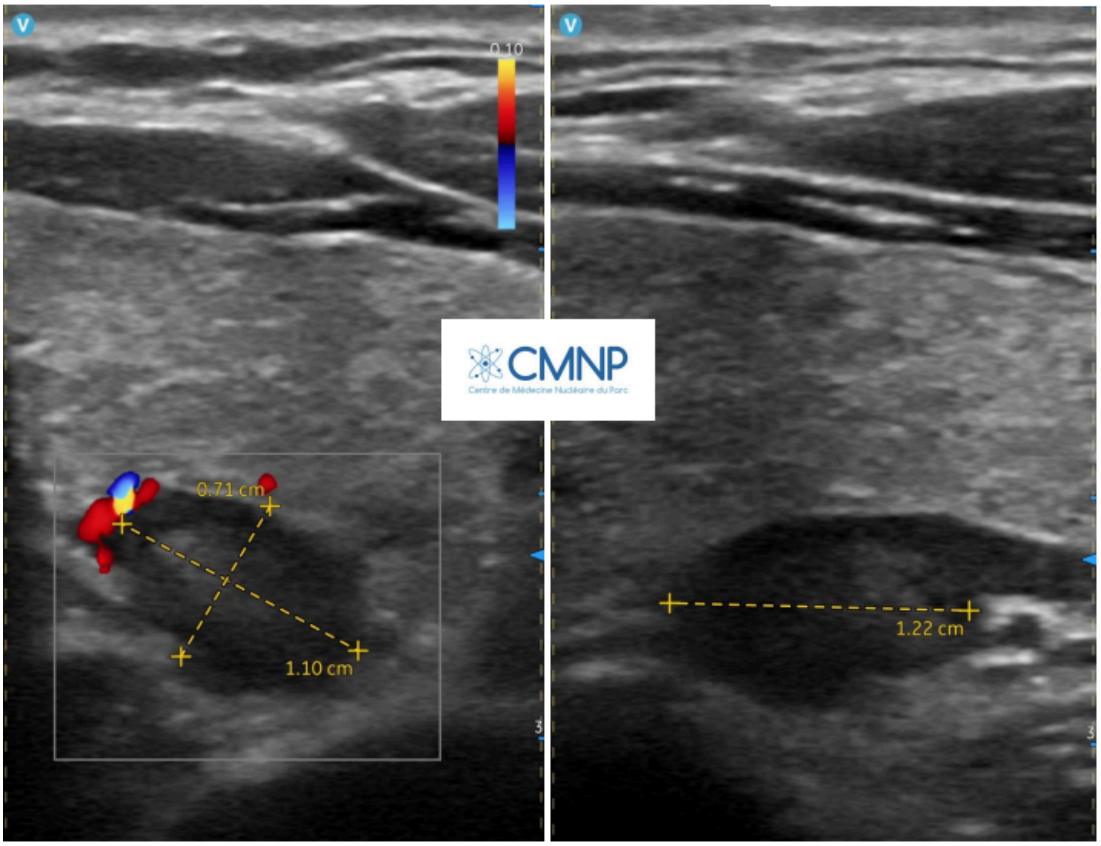

6/ Compte rendu de la scintigraphie au MIBI de Mme X :
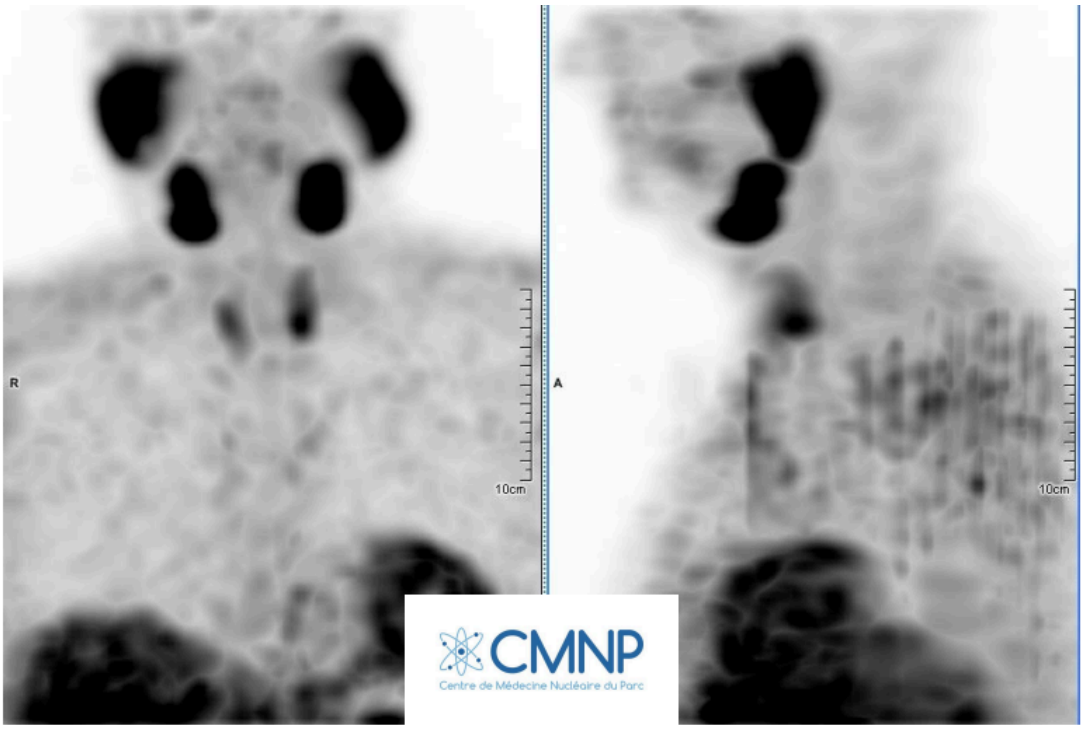
Images centrées à 20 min post-injection : renforcement thyroïdien lobaire gauche non spécifique. 2 heures post-injection : clairance thyroïdienne quasi-complète. Persistance d'un renforcement minime lobaire inférieur gauche.